

In-vitro-Vergleich der Wurzelkanallängenbestimmung mit Hilfe der Endometrie und der Röntgenmessaufnahme

▼ Zusammenfassung

Ziel der vorliegenden Studie war es, das mit Hilfe eines neuen Endometriegerätes (AFA Apex Finder, Analytic Technology, Orange, USA) ermittelte Ergebnis der elektrischen Wurzelkanallängenbestimmung mit der Genauigkeit der Längenbestimmung mittels Röntgenmessaufnahme zu vergleichen. An 146 Wurzelkanälen einwurzeliger extrahierter Zähne wurde die Wurzelkanallänge endometrisch bestimmt. Eine K-Feile wurde mit der so ermittelten Arbeitslänge im Wurzelkanal zementiert. Anschliessend wurde eine Röntgenmessaufnahme mit einem im Wurzelkanal inserierten Wurzelkanalinstrument in Rechtwinkeltechnik angefertigt und der apikale Endpunkt der Arbeitslänge auf 1 mm koronal des radiologischen Apex festgelegt. Der apikale Anteil des Wurzelkanals wurde durch Aufschleifen freigelegt und der Abstand der Spitze des Wurzelkanalinstruments zum foramen physiologicum mikroskopisch bestimmt. Bei 77,2% der ausgewerteten Röntgenmessaufnahmen war der apikale Endpunkt der ermittelten Arbeitslänge in einem Bereich von $\pm 0,5$ mm um das physiologische Foramen zu finden. Bei der endometrischen Längenbestimmung war in 98,5% der Fälle die Spitze des Messinstrumentes nicht mehr als 0,5 mm vom physiologischen Foramen entfernt. Das Endometriegerät lieferte signifikant genauere Messergebnisse als die Röntgenmessaufnahme.

Schweiz Monatsschr Zahnmed 111: 1165–1170 (2001)

Schlüsselwörter: Wurzelkanalbehandlung, Arbeitslänge, Röntgenmessaufnahme, Endometrie

Zur Veröffentlichung angenommen: 8. August 2001

Korrespondenzadresse:

Dr. Oliver Pommer, Universitätsklinikum Benjamin Franklin
Poliklinik für Zahnerhaltungskunde und Parodontologie
Assmannshäuserstr. 4–6, D-14197 Berlin
Tel. + 49-30-8445 6350, Fax + 49-30-8445 6204
E-Mail: opommer@zedat.fu-berlin.de

OLIVER POMMER

Universitätsklinikum Benjamin Franklin,
Poliklinik für Zahnerhaltungskunde und Parodontologie,
Freie Universität Berlin

Einleitung

Die Erfolgsaussichten einer Wurzelkanalbehandlung sind, unabhängig von der vorliegenden Diagnose, dann erhöht, wenn die mechanische Aufbereitung und die Wurzelkanalfüllung am foramen physiologicum enden und das apikale Mischgewebe so wenig wie möglich traumatisiert wird. Daher ist die exakte Längenbestimmung des Wurzelkanals vor seiner Aufbereitung und Obturation Voraussetzung für eine erfolgreiche Wurzelkanalbehandlung.

Verschiedene Untersuchungen (GREEN 1960, CHAPMAN 1969) haben gezeigt, dass der Abstand des foramen physiologicum zum röntgenologischen Apex im Durchschnitt zwischen 0,5 und 1,1 mm beträgt. Die Abstände können jedoch in Abhängigkeit vom untersuchten Zahn und dem Alter des Patienten erheblich schwanken. Die physiologische Verengung im apikalen Wurzelkanal kann sich direkt am anatomischen Apex befinden, kann aber auch vereinzelt einen Abstand bis zu 4 mm vom radiologischen Apex aufweisen. Die Arbeiten von DUMMER et al. (1984) zeigen zudem, dass das foramen physiologicum durchaus nicht immer als eine auf einen bestimmten Punkt beschränkte Verengung des Wurzelkanals beschrieben werden kann, sondern dass unterschiedliche Formen gefunden werden konnten. Teilweise ist eine apikale Verengung des Wurzelkanals an typischer Stelle überhaupt nicht nachzuweisen.

Die herkömmliche Methode zur Längenbestimmung des Wurzelkanals ist die Anfertigung einer Röntgenaufnahme mit ei-

nem im Wurzelkanal inserierten röntgensichtbaren Wurzelkanalinstrument bekannter Länge. Daraus kann die Arbeitslänge durch Festlegung eines imaginären Endpunktes der Aufbereitung in einem Bereich 0,5–3 mm koronal des radiologischen Apex (je nach Behandlungskonzept) errechnet werden. Da die apikale Verengung des Wurzelkanals röntgenologisch nicht dargestellt werden kann, wird durch diese Methode nicht die tatsächliche Lage des physiologischen Foramen ermittelt, sondern nur der Bereich, in dem sich die apikale Konstriktion wahrscheinlich befindet. In 50–80% der Fälle (OLSON et al. 1991, PALMER et al. 1971) liegt bei Anwendung dieser Technik der ermittelte apikale Endpunkt der Aufbereitung in der Region der apikalen Konstriktion.

Je nach Fragestellung erreichen unterschiedliche Behandler bei der Interpretation gleicher Röntgenbilder Übereinstimmungen von 30–90% (HÜLSMANN et al. 1996). COX et al. (1991) zeigten, dass bei der Auswertung von Röntgenmessaufnahmen nur 68% der Behandler eine reproduzierbare Genauigkeit von $\pm 0,5$ mm erreichten. Hinzu kommen – je nach Projektionsart – Verzerrungen, Unschärfen und eventuelle Überlagerungen mit benachbarten Wurzelkanälen oder anderen Strukturen, die eine eindeutige Beurteilung der Röntgenmessaufnahme erschweren. Neben der radiologischen Längenbestimmung stehen seit geraumer Zeit auch elektronische Wurzelkanallängenmessgeräte zur Verfügung.

Das Impedanzquotientenprinzip, nach dem auch der AFA – (All Fluids Allowed) Apex-Finder arbeitet, wurde bereits 1990 (SAITO & YAMASHITA) am Beispiel des «Endex»-Gerätes beschrieben. Moderne, kommerziell erhältliche Geräte verwenden üblicherweise zwei Messfrequenzen zur Längenbestimmung (Afit, Endex, Root ZX). Beim AFA-Apex-Finder werden hingegen fünf verschiedene Messfrequenzen zur elektronischen Längenbestimmung verwendet. Dadurch soll der Einfluss von verfälschenden Faktoren, wie z.B. im Wurzelkanal vorhandene, elektrolytisch wirkende Flüssigkeiten (NaOCl, H_2O_2 , Blut, Pus), weiter verringert werden, was zu einer erhöhten Messgenauigkeit führen soll.

Vergleicht man beide Methoden, so gehen die Meinungen über die Genauigkeit und Praktikabilität auseinander. Einerseits wird die Ansicht vertreten, dass die Bestimmung der Zahnlänge mit Hilfe des Röntgenbildes vorteilhafter sei, da das Röntgenbild zusätzliche Informationen bezüglich der Anzahl der Wurzeln, der Wurzelkanalkrümmung und der Wurzelform vermittelt (SEIDBERG et al. 1975, INGLE & TAINTOR 1985). Andere Autoren (PRATTEN & MC DONALD 1996, DUNLAP et al. 1998) ziehen die Endometrie der Röntgentechnik wegen der Zuverlässigkeit und Reproduzierbarkeit der Messwerte, wegen des Zeitgewinns und nicht zuletzt wegen der Verringerung der Strahlendosis vor. Festzustellen ist, dass sowohl die endometrische Methode, als auch die röntgenologische Längenkontrolle spezifische Ungenauigkeiten und Fehlerquellen aufweisen (FOUAD et al. 1993, CZERW et al. 1994, VANDEVOORDE & BJORNDAL 1996).

Ziel dieser Untersuchung war es, die Messgenauigkeit eines nach dem Impedanzquotientenprinzip arbeitenden elektrischen Wurzelkanallängenmessgerätes in vitro mit der Genauigkeit der Wurzelkanallängenbestimmung mittels Röntgenmessaufnahme zu vergleichen.

Material und Methoden

Für die vorliegende Untersuchung wurden 146 extrahierte einwurzelige Zähne mit abgeschlossenem Wurzelwachstum aus- gesucht.

Die Zähne wurden bis Versuchsbeginn in einer gepufferten 4%-Formalinlösung (pH 7,4) (Sigma Diagnostics, St. Louis, USA) gelagert. Vor Versuchsbeginn wurden jeweils die vestibulären Flächen gekennzeichnet, um die Zähne bei der Anfertigung der Röntgenmessaufnahme entsprechend dem Strahlengang bei intraoralem Röntgen ausrichten zu können. Die Kronen der Zähne wurden an der Schmelz-Zement-Grenze mit einer diamantierten Trennscheibe (Brasseler, Lemgo, Deutschland) abgetrennt, um die Pulpakammer darzustellen. Eventuell vorhandene Pulparesten wurden mit Hilfe einer Exstirpationsnadel der ISO-Größe 15 (VDW, München, Deutschland) entfernt.

Danach wurden die Zähne in einer perforierten Plastikscha- blone mit Boxing-Wachs (Kerr, Karlsruhe, Deutschland) fixiert. Der Versuchsaufbau und die Herstellung des Gels orientierten sich an den Studien von DONELLY (1993) und CZERW et al. (1994).

Um das Parodontium zu simulieren, wurde ein isotonisches Kochsalz-Gel hergestellt. Dazu wurde ein Päckchen Gelatinepulver (Kraft, Deutschland) anstatt mit Wasser, mit isotoni- scher Kochsalzlösung (0,9%) (Braun, Melsungen, Deutschland) nach Herstellerangaben verarbeitet.

Dieses Gel wurde in flüssigem Zustand vor Versuchsbeginn in eine blickdichte Polypropylen-Schale eingefüllt (Ausschluss der visuellen Kontrolle während der Versuchsdurchführung) und konnte nach Aufsetzen der Schablone gelieren. Die vorbereitete Schablone wurde auf der Schale fixiert, so dass die Wurzeln der Zähne von dem Kochsalz-Gel benetzt wurden. Die Mundschleimhautelektrode des elektronischen Wurzelkanallängenmessgerätes (AFA-Apex-Finder, Analytic Technology, Orange, USA) wurde ebenfalls in der Schale mit dem NaCl-Gel platziert (Abb. 1). Vor Durchführung der Hauptversuche wurden die Funktionalität des Versuchsaufbaus und die Voreinstellungen (Bias) des AFA-Apex-Finders im Rahmen von Vorversuchen überprüft. Dazu wurde mit der beschriebenen Methode die Länge bei insgesamt 15 Wurzelkanälen (drei Gruppen mit je fünf Wurzelkanälen) elektrometrisch mit unterschiedlichen Voreinstellungen (Bias: 0, –0,5 und –1 mm) ermittelt. Nach dem Zementieren des Messinstrumentes mit der ermittelten Länge wurde die apikale Region – wie beschrieben – dargestellt und unter mikroskopischer Kontrolle die Position der Feilenspitze in Relation zur physiologischen Enge kontrolliert. Der geringste Abstand der Spitze des Messinstrumentes zum *foramen physiologicum* war bei der Gruppe mit der Voreinstellung auf –0,5 mm zu beobachten. Daher wurde der AFA-Apex-Finder bei der weiteren Versuchsdurchführung auf diesen Wert geeicht.

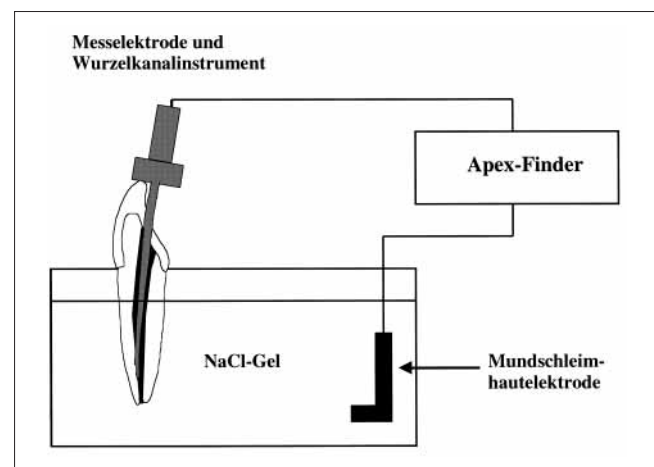


Abb. 1 Schematische Darstellung des Versuchsaufbaus

Vor der endometrischen Längenbestimmung wurden die Wurzelkanäle mit 1% Natriumhypochloritlösung gespült und anschliessend mit Papierspitzen (Becht GmbH, Offenburg, Deutschland) getrocknet. Nun wurde eine K-Feile der ISO-Grösse 15 (VDW, München, Deutschland) im Wurzelkanal vorgeschoben, bis auf dem Display des Apex-Finders das Erreichen des Foramens signalisiert wurde.

Die ermittelte Arbeitslänge wurde notiert, und das Wurzelkanalinstrument wurde mit einem Glasionomerzement (Ketac-Fil, Espe, Seefeld, Deutschland) im Wurzelkanal fixiert.

Die Zähne mit im Kanal zementierter K-Feile wurden nun parallel zur Filmoberfläche auf einem Röntgenfilm (Kodak Ektaspeed, Plus EP-21P) mit Boxingwachs (Kerr, Karlsruhe, Deutschland) fixiert. Ein Röntgenbild (Zentralstrahl durch die Wurzelspitze in vestibulär-oraler Richtung) in Rechtwinkeltechnik wurde angefertigt (Heliodent MD, 60kV, Siemens, Deutschland). Der Focus-Film-Abstand wurde auf konstant 5 cm festgelegt. Die Röntgenfilme wurden unter standardisierten Bedingungen nach Herstellerangaben entwickelt. Die Auswertung der Röntgenbilder erfolgte unter 2facher Vergrößerung. Die Position der Instrumentenspitze wurde ermittelt und der Abstand zu einem Punkt 1 mm koronal des radiologischen Apex in Schritten von 0,25 mm notiert (herkömmliche Bestimmung der Arbeitslänge) (Abb. 2).

Nach vorsichtiger Reinigung der Wurzeloberfläche mit Küretten wurde der Wurzelkanal parallel zu seiner Längsachse unter Verwendung von diamantierten Schleifscheiben (Brasseler, Lemgo, Deutschland) und Sandpapierscheiben freigelegt. Der Abstand der Spitze der K-Feile zum physiologischen Foramen wurde mit einem Mikroskop (Zeiss, Oberkochen, Deutschland) unter 20facher Vergrößerung vermessen (ebenfalls in 0,25-mm-Schritten) und notiert. Bei der Auswertung wurde der Abstand der Instrumentenspitze zum *foramen physiologicum* (endometrische Längenbestimmung) mit dem anhand der Röntgenmessaufnahme ermittelten Wert der Arbeitslänge (Änderung der Instrumentenposition auf 1 mm koronal des radiologischen Apex) verglichen. Zur statistischen Überprüfung der Ergebnisse wurde der U-Test nach Mann und Whitney (SPSS Inc., Chicago, USA) durchgeführt. Das Signifikanzniveau wurde auf $p < 0,05$ festgelegt.

Resultate

Bei der endometrischen Längenbestimmung war bei 132 (89,7%) der untersuchten 146 Wurzelkanäle die Spitze des Wur-

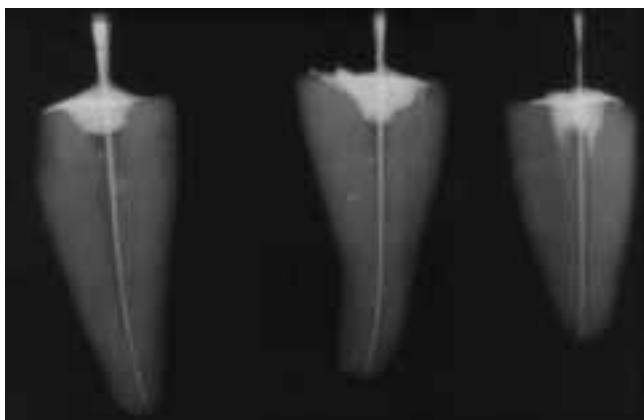


Abb. 2 Röntgenaufnahme der Zähne nach endometrischer Wurzelkanallängenbestimmung mit im Kanal zementierter K-Feile

zelkanalinstrument in einem Bereich von $\pm 0,25$ mm um das physiologische Foramen zu finden. In 98,5% ($n = 145$) der Fälle war die Spitze der K-Feile nicht mehr als 0,5 mm von der apikalen Konstriktion entfernt. Der Mittelwert der Abweichungen lag bei $0,04 \pm 0,20$ mm.

Die Auswertung der Röntgenmessaufnahme ergab, dass in 77,2% ($n = 113$) der untersuchten Wurzelkanäle der vorher bestimmte apikale Endpunkt der Arbeitslänge in einem Bereich zwischen 0,5 und 1,5 mm vom radiologischen Apex entfernt zu finden war. Bei 54,1% ($n = 79$) der untersuchten Fälle war der apikale Punkt der radiologischen Längenbestimmung in einem Bereich von $\pm 0,25$ mm um die apikale Konstriktion zu finden ($0,39 \pm 0,41$ mm) (Abb. 3).

Der statistische Vergleich der Ergebnisse beider Messmethoden ergab eine hochsignifikant höhere Genauigkeit ($p < 0,01$) der endometrischen Methode der Längenbestimmung des Wurzelkanals (Abb. 4).

Diskussion

Bereits 1942 hat SUZUKI an Hundezähnen experimentelle Studien mittels Iontophorese durchgeführt und gezeigt, dass der

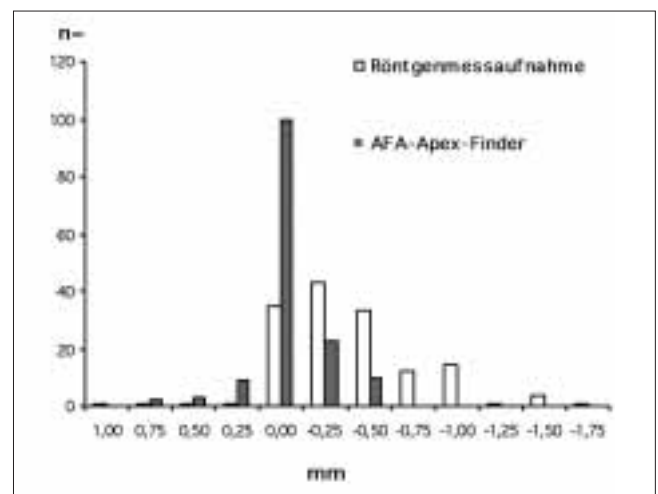


Abb. 3 Darstellung der Messergebnisse der Röntgenmessaufnahme und des AFA-Apex-Finders

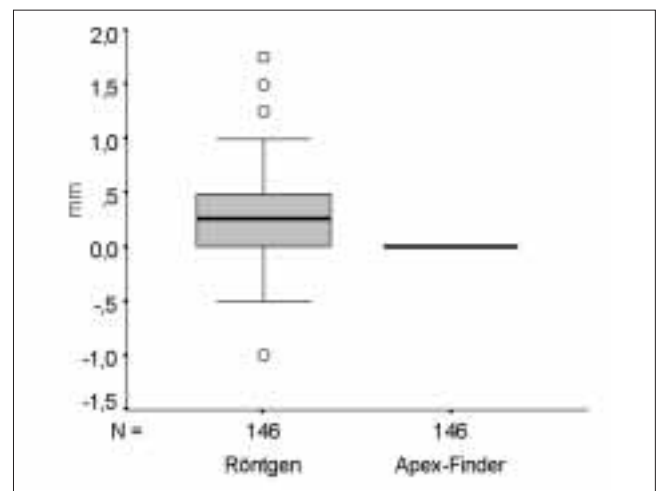


Abb. 4 Box-Plot-Darstellung der Messergebnisse der Röntgenmessaufnahme und des AFA-Apex-Finders

elektrische Widerstand zwischen Mundschleimhaut und Desmodont konstant ist. Daraus wurde abgeleitet, dass der Widerstand zwischen Mundschleimhaut und Desmodont auch dann in einem konstanten Verhältnis stehen muss, wenn eine Messsonde mit dem apikalen Desmodont via Wurzelkanal in Berührung kommt. Seit der Einführung der Endometriegeräte (SUNADA 1962) ist eine Vielzahl von Artikeln und Übersichtsarbeiten publiziert worden. In einigen klinischen Studien wurde die Wurzelkanallänge an extraktionswürdigen Zähnen ermittelt, die nach der elektronischen Längenmessung extrahiert und nachuntersucht wurden (STEIN et al. 1990, SHABAHANG et al. 1996). Derartige Untersuchungen sind jedoch wegen des hohen, therapeutisch unnötigen Mehraufwands für den Patienten in der Regel auf ein kleines Patientenkollektiv begrenzt. Deshalb wurde in der vorliegenden Studie die Längenbestimmung am extrahierten Zahn favorisiert. Nach endometrischer und radiologischer Längenbestimmung wurde die Zahnwurzel parallel zu ihrem Verlauf aufgeschliffen, um den Wurzelkanal mit inseriertem Instrument und die apikale physiologische Enge darzustellen.

Diese Vorgehensweise wurde in Anlehnung an die Untersuchungen von DUNLAP et al. (1998) gewählt. Andere Autoren untersuchten die Lage des Instruments im Kanal durch Anfertigen von Röntgenkontrollaufnahmen, durch Herstellung horizontaler Serienschnitte, direktem Sichtbefund des Apex oder durch Dekalzifizierung des Zahnes und anschliessender visueller Kontrolle. Diese Methoden scheinen jedoch zur Darstellung der apikalen Konstriktion wenig geeignet zu sein. Nach den Untersuchungen von DUMMER et al. (1984) ist die apikale Verengung des Wurzelkanals selten auf einen Punkt beschränkt und teilweise in der herkömmlichen Sanduhrform überhaupt nicht existent. Diese Tatsache wurde berücksichtigt, indem die Lagebestimmung der ausgewerteten relevanten Punkte unter dem Mikroskop in Schritten von 0,25 mm vorgenommen wurde. Zähne, bei denen keine apikale Konstriktion zu erkennen war, wurden bei der Auswertung nicht berücksichtigt. Bei Anwendung der Rechtwinkel-Parallel-Röntgentechnik wird das Objekt um ca. 5% vergrössert dargestellt (VANDE VOORDE & BJORNDALH 1969). Da auch die Auswertung der Röntgenmessaufnahmen in 0,25-mm-Schritten erfolgte, waren jedoch Verzerrungen dieser Grössenordnungen für die Auswertung nicht relevant. Die Röntgenbilder wurden von einem endodontisch versierten Kollegen unter Verwendung einer zweifachen Vergrösserung ausgewertet.

In der vorliegenden Untersuchung war bei 89% der untersuchten 146 Wurzelkanäle die Instrumentenspitze nach endometrischer Längenbestimmung nicht mehr als $\pm 0,25$ mm vom physiologischen Foramen entfernt. Insgesamt war in 98% der Fälle der Abstand zwischen physiologischem Foramen und der Spitze der zementierten K-Feile nicht grösser als 0,5 mm. Damit liegt die von uns ermittelte Genauigkeit des AFA-Apex-Finders geringfügig über den von SHABAHANG et al. (1996) für das Endometriegerät Root ZX ermittelten Werten (96,2%).

Andere Untersucher fanden bei der Überprüfung von modernen Endometriegeräten zwischen 84,56% (OUNSI & HADDAD 1998) und 93,4% (MC DONALD & HOVLAND 1990) der Messwerte in einem Bereich von $\pm 0,5$ mm um das physiologische Foramen.

Auch DE MOOR et al. (1999) befanden in einem In-vitro-Vergleich von vier elektronischen Längenmessgeräten den AFA-Apex-Finder als das am zuverlässigsten arbeitende Gerät mit der höchsten Genauigkeit.

Bei den modernen Endometriegeräten werden in der Regel zwei Messfrequenzen zur Längenbestimmung verwendet, und die gemessenen Wechselstromwiderstände (Impedanz) werden mikroprozessorunterstützt miteinander verrechnet. Dadurch wird rechnerisch der Einfluss der kapazitiven (frequenzabhängigen) Anteile der Gesamtimpedanz verringert. Der Einfluss von elektrolytisch wirksamen Substanzen und unsicheren elektrischen Verhältnissen im Kanal kann somit minimiert werden (FOUAD et al. 1993).

Denkbar wäre, dass durch Verwendung von mehr als zwei Messfrequenzen (AFA-Apex-Finder: 5 Messfrequenzen) eine höhere Messgenauigkeit erreicht werden kann, da der Einfluss der frequenzabhängigen Parameter reduziert wird.

Die in dieser Studie ermittelten Werte für die Genauigkeit der Auswertung der Röntgenmessaufnahmen sind mit den Ergebnissen anderer Autoren vergleichbar. OLSON et al. (1991) fanden bei ihren Studien, dass in 82% der untersuchten Fälle nach endometrischer Längenbestimmung die Spitze des Wurzelkanalinstruments am physiologischen Foramen zu liegen schien. PALMER et al. (1971) ermittelten, dass in 50% der Fälle, in denen sich die Spitze des Messinstruments am röntgenologischen Apex befand, die Feilenspitze bereits darüber hinaus geschoben war. VON DER LEHR & MARSH (1973) beschrieben in ihrer Untersuchung, dass bei 63% der untersuchten Kanäle das physiologische Foramen nicht am röntgenologischen Apex zu finden war, dass sich aber nach radiologischer Längenbestimmung nur in 11% der Fälle eine Fehlinstrumentierung ergab. Auch PRATTEN & MC DONALD (1996) verglichen die elektronische Längenbestimmung mit der Wurzelkanallängenbestimmung durch die Röntgenmessaufnahme und fanden eine signifikant höhere Genauigkeit der Endometriegeräte. Mit Hilfe der Röntgenmessaufnahme wurde die Lage der apikalen Konstriktion in vielen Fällen 0,5 bis 1 mm zu weit koronal festgelegt. In der vorliegenden Untersuchung wurde bei der radiologischen Festlegung der Arbeitslänge die Lage der apikalen physiologischen Enge ebenfalls oft zu weit koronal vermutet, was bedeutet, dass die Wurzelkanäle nicht bis in den Bereich der apikalen Konstriktion aufbereitet worden wären (Abb. 3). Zumindest bei der Behandlung nach einer Vitalexstirpation sollte dieser Umstand jedoch für den Erfolg der Wurzelkanalbehandlung nicht entscheidend sein (SJÖGREN et al. 1990). Bei Zähnen mit nekrotischer Pulpa werden die besten Erfolgsaussichten ermittelt, wenn die Wurzelkanalbehandlung am röntgenologischen Apex oder nicht weiter als 2 mm koronal davon endet (KEREKES & TRONSTAD 1979). Diesem Anspruch werden in der vorliegenden Untersuchung 97% der radiologischen und 100% der endometrischen Längenbestimmungen gerecht.

Schlussfolgerungen

Die endometrische Wurzelkanallängenbestimmung mit dem AFA-Apex-Finder lieferte in der vorliegenden Untersuchung sehr genaue Ergebnisse. Die Spitze des Messinstruments war in insgesamt 98,5% der untersuchten Fälle in einem Bereich von $\pm 0,5$ mm um das physiologische Foramen zu finden.

Im Vergleich dazu war bei der Auswertung der Röntgenmessaufnahme der apikale Endpunkt der bestimmten Arbeitslänge in 77,2% der untersuchten Fälle in einem Bereich von $\pm 0,5$ mm um die apikale Konstriktion festgelegt worden. Bei der Anwendung der radiologischen Längenbestimmung wäre also in knapp 80% der Fälle die Aufbereitung und Obturation des Wur-

zelkanals bis in diesen klinisch akzeptablen Bereich geschehen. Die endometrische Wurzelkanallängenbestimmung mit Hilfe von modernen, nach dem Impedanzquotientenprinzip arbeitenden Geräten, ist der herkömmlichen Methode der Bestimmung der Arbeitslänge in vielen Fällen überlegen. Zusätzlich kann, im Sinne des Patienten, durch Einsatz der Endometriegeräte eine Strahlenreduktion im Rahmen der Wurzelkanalbehandlung erreicht werden. Auf das Röntgenbild sollte jedoch zum Visualisieren von anatomischen Gegebenheiten und aus forensischen Gründen nicht verzichtet werden. Durch die Anwendung beider Methoden können die Vorteile beider Verfahren genutzt werden, und es kann mit hoher Wahrscheinlichkeit eine Annäherung an den idealen apikalen Endpunkt der Wurzelkanalbehandlung erreicht werden.

Summary

POMMER O: **Comparison of an electronic root canal length measuring device with the radiographic determination of working length** (in German). *Schweiz Monatsschr Zahnmed* 111: 1165–1170 (2001)

The objective of this study was to evaluate the accuracy of an electronic root canal length measuring device (AFA Apex Finder, Analytic Technology, Orange, USA) and to compare the results with those obtained using handfiles evaluated radiographically using 146 extracted teeth with mature single roots. Root canal lengths were determined electronically with files cemented to their lengths. A radiograph in long cone technique with the inserted root canal instrument was performed. The apical point of working length was determined 1 mm coronally of the radiographic apex. The apical part of root surfaces was removed to expose the root canal with the inserted probe tip. The distance between measuring file tip and the apical constriction was measured using a microscope.

In 77.2% of the evaluated radiographs the determined apical point of working length was found in a range of ± 0.5 mm from the apical constriction. In 98.5% of the results of electronic determination of working length, the distance between file tip and the apical constriction was less than 0.5 mm. The electronic root canal length measuring device provided significantly more accurate results than the radiographs.

Résumé

L'objectif du travail scientifique présent était de comparer les résultats endométriques de la définition de la longueur, obtenus à l'aide de l'AFA-Apex-Finder (Analytic Technology, Orange, USA), avec la définition précise de travail déterminée à l'aide de radiographies. 146 dents extraites avec une racine ont permis de définir la longueur des canaux des racines avec le AFA-Apex. Une lime du type «K» a été cimentée avec la longueur recherchée. Puis on a fait une radiographie avec la lime en canal en utilisant la technique de l'angle à 90° et les résultats étudiés.

La part apicale des racines était dégagée et l'écart entre la pointe de la lime et le «foramen physiologicum» était défini par microscope.

Dans 77,2% des radiographies que nous avons étudiées, la pointe de l'instrument se trouvait dans un rayon de 0,5 à 1,5 mm de l'apex radiologique. Dans 98,5% des résultats obtenus du moyen de l'AFA-Apex, la définition de longueur n'était pas éloignée du «foramen physiologicum» de plus de 0,5 mm.

L'appareil endométrique fournissait des résultats bien plus précis que les radiographies.

Literaturverzeichnis

- CHAPMAN C E: A microscopic study of the apical region of human anterior teeth. *J Br Endod Soc* 3: 52–58 (1969)
- COX V S, BROWN C E, BRICKER S L, NEWTON C W: Radiographic interpretation of endodontic file length. *Oral Surg Oral Med Oral Pathol* 72: 340–344 (1991)
- CZERW R J, FULKERSON M S, DONNELLY J C: An in vitro test of a simplified model to demonstrate the operation of electronic root canal measuring devices. *J Endod* 20: 605–606 (1994)
- DE MOOR R J, HOMMEZ G M, MARTENS L C, DE BOEVER J G: Accuracy of four apex locators: an in vitro evaluation. *Endod Dent Traumatol* 15: 77–82 (1999)
- DONNELLY J C: A simplified model to demonstrate the operation of electronic root canal measuring devices. *J Endod* 19: 579–580 (1993)
- DUMMER P M, MC GINN J H, REES D G: The position and topography of the apical canal constriction and apical foramen. *J Endod* 17: 192–198 (1984)
- DUNLAP C A, REMEIKIS N A, BEGOLE E A, RAUSCHENBERGER C R: An in vivo evaluation of an electronic apex locator that uses the ratio method in vital and necrotic canals. *J Endod* 24: 48–50 (1998)
- FOUAD A F, RIVERA E M, KRELL K V: Accuracy of the Endex with variations in canal irrigants and foramen size. *J Endod* 19: 63–67 (1993)
- GREEN D: Stereomicroscopic study of 700 root apices of maxillary and mandibular teeth. *J Oral Surg* 13: 728–733 (1960)
- HÜLSMANN M, FRANZ B, LORCH V: Reproduzierbarkeit des Periapical Probability Index (PRI). *Zahnärztl Welt/Reform* 105: 366–372 (1996)
- INGLE J I, TAINOR J F: *Endodontics*. 3rd ed., Lee and Febinger, Philadelphia (1985)
- KEREKES K, TRONSTAD L: Long-term results of endodontic treatment performed with a standardized technique. *J Endod* 5: 83–90 (1979)
- MC DONALD N J, HOVLAND E J: An evaluation of the Apex Locator Endocater. *J Endod* 16: 5–8 (1990)
- OLSON A K, GOERIG A C, CAVATAIO R E, LUCIANO J: The ability of the radiograph to determine the location of the apical foramen. *Int Endod J* 24: 28–35 (1991)
- OUNSI H F, HADDAD G: In vitro evaluation of the reliability of the Endex electronic apex locator. *J Endod* 24: 120–121 (1998)
- PALMER M J, WEINE F S, HEALEY H J: Position of the apical foramen in relation to endodontic therapy. *J Can Dent Assoc* 37: 305–308 (1971)
- PRAATTEN D H, MC DONALD N J: Comparison of radiographic and electronic working lengths. *J Endod* 22: 173–176 (1996)
- SAITO T, YAMASHITA Y: Electronic determination of root canal length by newly developed measuring device. Influences of the diameter of apical foramen, the size of K-file and the root canal irrigants. *Dent Jpn* 27: 65–72 (1990)
- SEIDBERG B H, ALIBRANDI B V, FINE H, LOGUE B: Clinical investigation of measuring working lengths of root canals with an electronic device and with digital-tactile sense. *J Am Dent Assoc* 90: 379–387 (1975)
- SHABAHANG S, GOON W W, GLUSKIN A H: An in vivo evaluation of Root ZX electronic apex locator. *J Endod* 22: 616–618 (1996)

- SJÖGREN U, HÄGGLUND B, SUNDQUIST G, WING K: Factors affecting the long-term results of endodontic treatment. *J Endod* 16: 498–504 (1990)
- STEIN T J, CORCORAN J F, ZILLICH R M: Influence of the major and minor foramen diameters on apical electronic probe measurements. *J Endod* 16: 520–522 (1990)
- SUNADA I: New method for measuring the length of the root canal. *J Dent Res* 41: 375–387 (1962)
- SUZUKI K: Experimental study on iontophoresis. *J Jpn Stomatol* 16: 411–429 (1942)
- VANDEVOORDE H, BJORND AHL A: Estimating working length with paralleling radiographs. *J Oral Surg* 27: 106–110 (1969)
- VON DER LEHR W N, MARSH R A: A radiographic study of the point of endodontic egress. *Oral Surg Oral Med Oral Pathol* 35: 105–109 (1973)