



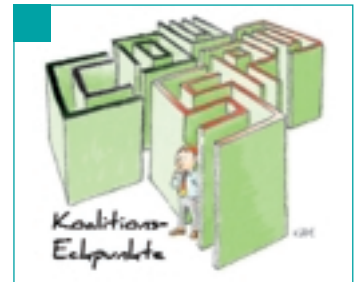
Niedersächsisches

**NZB**  
Oktober 2006

# ZAHNÄRZTEBLATT

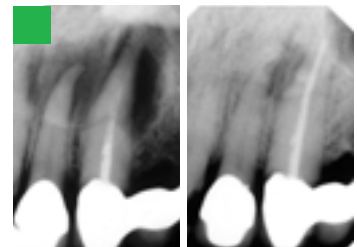
Neue NZB-Serie:

## Soziales Engagement der Zahnärzteschaft



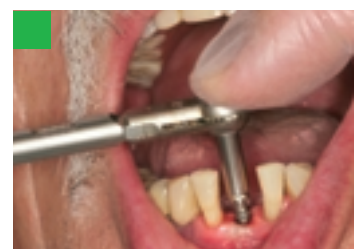### POLITISCHES

Die Politik der Großen Koalition steckt in der Kompromissfalle



### FACHLICHES

Die indikationsgerechte Behandlung der Endodontitis



### FACHLICHES

Fallbericht: Erfahrungen mit „Oneday“



# Die indikationsgerechte Behandlung der Endodontitis

**„Die Grundlage erfolgreicher Endodontie ist die Infektionskontrolle, also die Elimination des bakteriellen Infektes. Dies ist eine universell gültige Wahrheit, die sowohl für den Allgemeinzahnarzt als auch für den technisch hochgerüsteten Spezialisten gilt“**

*(Whitworth 2006, [36])*

Fotos: Dr. R. Osswald

Kaum jährt sich die Beschreibung von Ätiologie und Pathogenese der „Schweren Erkrankung der Zahnpulpa und des Peridontiums“ durch den genialen deutschen Zahnarzt Prof. Otto Walkhoff [34] zum 100. Mal, schon überschreibt eine englische Universität ihren internationalen Kongress über die Zukunft der Endodontie mit dieser erstaunlichen Erkenntnis.



Prof. Dr. Otto Walkhoff,  
1860 bis 1934

Der zurzeit international allein anerkannte Standard endodontischer Infektionskontrolle besteht in der Reinigung und Aufbereitung der mechanisch zugänglichen Haupt- und Nebenkäule unter möglichst aseptischen Bedingungen mit Hilfe technisch immer aufwendigerer Verfahren, dem Versuch der chemischen Kurzzeitdesinfektion unter Wechselfüllung mit hochprozentigem Natriumhypochlorit (bis 5,5 %) und 10 %igem EDTA

und dem sofortigen, teilweise technisch aufwendigen möglichst dichten Verschluss der Wurzelkanäle mit unterschiedlichen Sealern und/oder Guttapercha. Die „Sofortabfüller“ unter den Endodontologen schließen dabei die Behandlung unabhängig vom Ausgangsbefund in einer einzigen Sitzung ab. Eine zweite Schule empfiehlt bei Gangrän und/oder Beherdung eine ein- bis dreiwöchige Zwischeneinlage mit Kalziumhydroxid unter dichtem Verschluss. Ich will Sie nicht mit wissenschaftlichen Studien langweilen, einige wenige grundsätzliche sollte jeder endodontisch tätige Zahnarzt jedoch kennen:

- In ihrer Metaanalyse evidenzbasierter Studien stellen Kojima et al. in 2004 fest [17], dass die Erfolgsraten bei Zähnen ohne apikale Ostitis nur 82 % und bei Beherdung lediglich 71,5 % betragen. Dieser Unterschied in der Erfolgsquote bei apikal beherdeten und nicht beherdeten Zähnen zieht sich wie ein roter Faden durch sämtliche Veröffentlichungen.

**Wenn aber Ursache und Krankheitsverlauf bereits seit einem Jahrhundert bekannt sind, woran kann es liegen, dass die Ergebnisse der Behandlung dieser einfachen bakteriellen Infektionskrankheit und ihrer Komplikationen nach wie vor unbefriedigend sind und seit mehr als 50 Jahren stagnieren, wie David Figdor [7] in 2002 besorgt feststellt?**

Da das anatomische Umfeld, in dem sich diese Infektionserkrankung abspielt, mindestens genauso lange vollständig beschrieben ist, kann die Antwort nur lauten: Obwohl die endodontische Literatur inzwischen Bibliotheken füllt, ist die indikationsgerechte Therapie entweder noch nicht gefunden, oder aber sie ist längst beschrieben, konnte sich bisher jedoch nicht durchsetzen. Die aktuell anerkannten Therapieverfahren der Endodontologen, der sogenannte „Goldstandard“, sind offensichtlich nicht in der Lage, die die Erkrankung verursachenden Bakterien in einem Maße zu eliminieren, wie man es in Zeiten moderner Medizin erwartet.

- Castagnola [4] veröffentlicht in 1951 eine Studie aus der Universität Zürich über eine Nachuntersuchung an 1000 Zähnen, die nach dem von Walkhoff [34] 1928 vorgeschlagenen Protokoll endodontisch behandelt worden waren. Obwohl die Altvorderen bei der mechanischen Aufbereitung erheblich limitiert waren, erreichten sie bei apikaler Ostitis bereits im letzten Jahrhundert Ausheilungsquoten von 70 %. Vor dem Hintergrund, dass zur damaligen Zeit nur die röntgenologisch vollständige knochendichte Ausheilung als Erfolg gewertet wurde, heute jedoch schon ihre Verkleinerung als Erfolg in die Statistik eingeht, ist nicht auszuschließen, dass die Behandlungsergebnisse vor mehr als 50 Jahren besser waren als heute.

- Gesi et al. [8] behandeln in ihrer 2006 veröffentlichten Untersuchung 256 eindeutig vitale, röntgenologisch nicht beherdete Zähne nach dem Goldstandard. Die eine Hälfte der Fälle füllen sie in erster Sitzung ab, bei der anderen legen sie eine medikamentöse Zwischeneinlage mit Ca(OH)<sub>2</sub> für eine Woche ein. Die Ergebnisse in beiden Gruppen unterscheiden sich nicht signifikant, dafür bildet sich in fast 8 % der Fälle bereits innerhalb eines Jahres eine röntgenologisch diagnostizierbare apikale Ostitis aus.

- Nair et al. [21] behandeln in 2005 beherdete Molaren nach dem Goldstandard. In gleicher Sitzung resizieren sie die mesiale Wurzel, untersuchen sie mit molekularbiologischen Methoden und stellen fest, dass in 90 % der Fälle biofilmbildende Bakterien nachweisbar sind, die ihr Behandlungsprotokoll überlebt haben.

- Tronstad et al. [33] berichten in 2003, dass mit molekularbiologischen Nachweisverfahren biofilmbildende Bakterien sowohl im Wurzelkanal, auf der Wurzeloberfläche von Zähnen mit tiefen infizierten Taschen als auch im apikalen Granulom nachweisbar sind. Sie widerlegen damit die noch heute gültige Lehrmei-

nung, dass das Granulom eine „bakterienfreie Zone“ ist. Wie konnte man jemals etwas anderes glauben? Schließlich gibt es zwischen Wurzelspitze und Knochen keine anatomische Struktur, wie sie etwa ein Lymphknoten darstellt, die eine Penetration der Keime in den Knochen verhindern würde.

- Marending et al. [20] stellen in ihrer 2004 veröffentlichten Studie fest, dass die Ausheilung der apikalen Beherrschung neben ihrer Größe und der Qualität der Wurzelfüllung vom Zustand der individuellen Immunantwort des jeweiligen Patienten abhängig ist.
- In einer Literaturübersicht beschreibt Hülsmann [14] 1997 die Häufigkeit iatrogen induzierter, teilweise lebensbedrohlicher Zwischenfälle bei der Anwendung hochprozentiger NaOCl-Lösungen in der Endodontie.
- Vor mehr als zehn Jahren beschreibt Siqueira jun. [28] die Resistenz endodontitisrelevanter Bakterien gegenüber Kalziumhydroxid. Die Veröffentlichungen, die dieses Ergebnis mit wissenschaftlich hoher Evidenz bestätigen, sind inzwischen kaum mehr zählbar.

An dem von Otto Walkhoff [34] bereits 1928 in seinem Lehrbuch beschriebenen Therapieansatz hat sich bis heute nichts geändert:

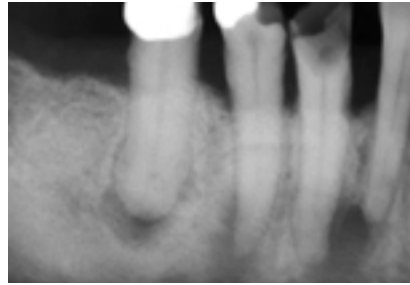
**Ziel aller endodontischen Bemühungen ist die vollständige Dekontamination des endodontischen Hohlraumsystems und der angrenzenden Kompartimente durch**

- die genau so sorgfältige wie geduldige chemische Desinfektion,
- die gründliche mechanische Aufbereitung
- und den möglichst bakteriendichten Verschluss

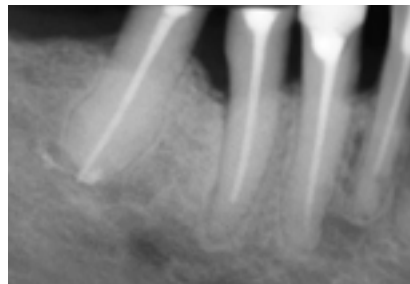
Werden unter dieser indikationsgerechten Therapie alle verantwortlichen Bakterien abgetötet, hat die Infektionskrankheit aufgehört zu existieren und kann in der Folge ohne Reinfektion auch nicht mehr exazerbieren.

Die komplexe Anatomie des endodontischen Hohlraumsystems und die Unmöglichkeit seiner auch nur annähernd vollständigen mechanischen Reinigung müssen spätestens seit der Veröffentlichung der beeindruckenden anatomischen Bilder des Züricher Anatomen Prof. Dr. Walter Hess am Anfang des letzten Jahrhun-

## Fall von Dr. Norbert Frank, 92521 Schwarzenfeld

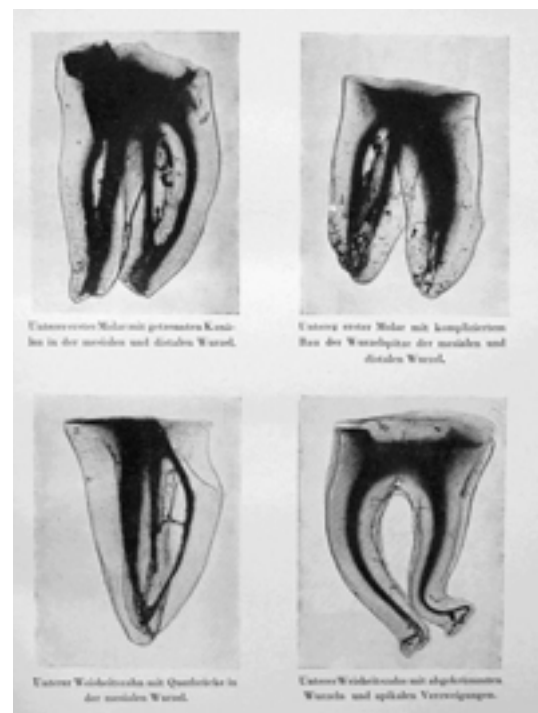
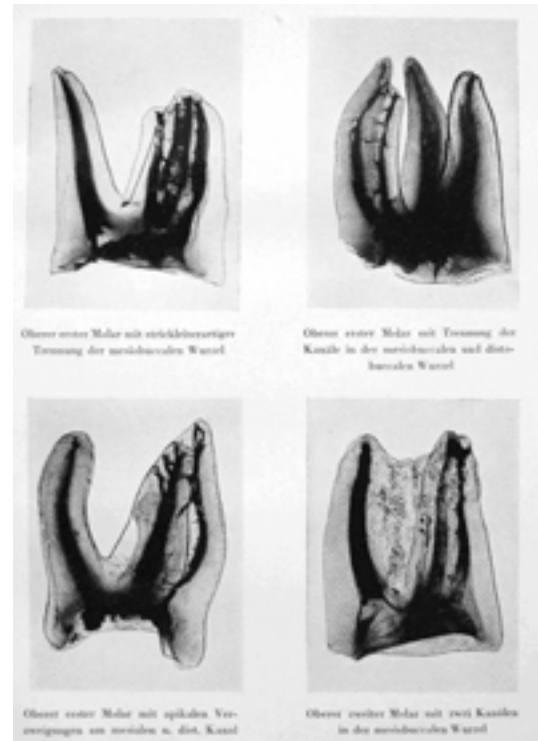


Ausgangsbefund im Januar 2002



Verlaufskontrolle im September 2003

derts als bekannt vorausgesetzt werden. Es besteht aus wenigen Hauptkanälen, die allein der (bis heute unvollständigen) mechanischen Reinigung überhaupt zugänglich sind, und zahlreichen Nebkanälchen, Seitenkanälchen, Verbindungskanälchen, Blindkanälchen, Nischen und dem apikalen Delta, die den Bakterien exzellente Überlebensbedingungen bieten und sich der mechanischen Dekontamination vollständig entziehen. Walkhoff schreibt zu den Bildern von Hess wörtlich: „Wer diesen Bildern gegenüber das Dargestellte als seltene, bedeutungslose und deshalb auch bei der Therapie zu vernachlässigende Anomalie ansieht und dementsprechend seine Behandlungsmethode einrichtet und beurteilt, dem ist wirklich nicht zu helfen.“ Dieses Kanalsystem macht volumenmäßig ca. 50 % des potentiell infizierten Hohlraumsystems aus. Die anderen 50 % werden von den Tubuli gebildet, die zwar mikroskopisch klein sind, jedoch, wie Walkhoff [34] schrieb, für Bakterien „Autobahnen darstellen, auf denen sie in Viererkolonnen aufmarschieren“. Über dieses Hohlraumssystem und das Foramen apicale besteht eine prinzipiell offene Verbindung zum Parodontalspalt und zum Knochen. Da Walkhoff seine Anatomie kannte, stellte er aus gutem Grund die chemische über die mechanische Desinfektion und empfahl, Potenz und Renitenz der Erreger zum Wohle der Patienten besser zu überschätzen.



Darstellung des komplizierten endodontischen Hohlraumsystems durch Prof. Dr. Walter Hess, Anatom an der Universität Zürich, 1917. Aus dem Lehrbuch „Mein System der medikamentösen Behandlung schwerer Erkrankungen der Zahnpulpa und des Peridontiums“, Otto Walkhoff, Verlag von Hermann Meusser, 1928, Berlin.

Auf einer der letzten Tagungen der Deutschen Gesellschaft für Endodontie wurde eine Studie über die rotierende Aufbereitung mit einem neuen NiTi-Feilen-System diskutiert, die eine Steigerung der ▶▶

Reinigung der **mechanisch zugänglichen** Bereiche von 60 auf 65 % nachwies, was von den Teilnehmern als bedeutender Fortschritt bewertet wurde. Unbeachtet blieb, dass diese Studie vor allen Dingen beweist, dass bezogen auf das Gesamtvolumen selbst bei Einsatz modernster Technik nach der Aufbereitung fast 70 % des Hohlraumsystems mechanisch ungereinigt zurückbleiben.

**Das lässt nur den Schluss zu, dass das Problem der nach wie vor unbefriedigenden Langzeitergebnisse bei der Therapie der Zahnmarkerkrankungen mit der mechanischen Hochrüstung, deren Zeuge wir in den letzten Jahren werden, nicht zu lösen ist, weil die essentiellen Bedingungen einer indikationsgerechten Behandlung nicht erfüllt werden.**

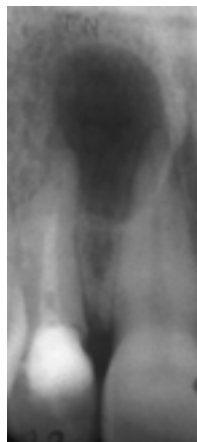Vor diesem Hintergrund überrascht es, dass die endodontologischen Fachgesellschaften unter Missachtung der anatomischen Gegebenheiten und Überschätzung der technischen Möglichkeiten die mechanischen Anforderungen an eine lege artis Wurzelbehandlung in immer neue Höhen schrauben und sie für den Allgemeinzahnarzt scheinbar unüberwindbar gestalten. In perfektem Einvernehmen mit der Dentalindustrie, die ein natürliches Interesse daran hat, immer neue, teure Technik zu verkaufen, wird der Eindruck erweckt, dass der voraussagbare Behandlungserfolg nur mit maximalem technischen Aufwand mittels Operationsmikroskop, rotierender NiTi-Feilen, Spezialmotoren, elektronischer Längenmessung und immer raffinierteren und technisch aufwändigeren Obturationsverfahren zu erreichen ist. Dem Allgemeinzahnarzt, der die eingeforderten Investitionen nicht tätigen kann oder will, wird damit suggeriert, mehr schlecht als recht nach den Vorgaben der Spezialisten, keinesfalls aber lege artis zu behandeln.

Dass Tubulussystem und Granulom der vollständigen mechanischen Reinigung auch in der fernen Zukunft nicht zugänglich sein werden, darf als gesichert angenommen werden. In der Folge würden mindestens 50% des endodontischen Hohlraumsystems selbst dann infiziert zurückbleiben, wenn es den Endodontologen gelänge, unter noch einmal erheblicher zeitlicher Ausweitung ihrer Bemühungen zumindest das ihnen zugängliche Kanalsystem durch den Einsatz immer modernerer, immer zeitintensiverer und immer teurerer Technik vollständig mechanisch zu reinigen [6, 37].

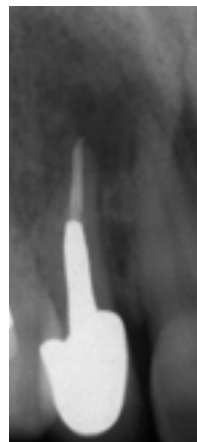**Der mechanische Ansatz als Maxime der Therapie der Endodontitis kann somit als gescheitert angesehen werden.**

Natürlich haben auch die Endodontologen bemerkt, dass das Problem der deutlich hinter den Erwartungen zurückbleibenden Erfolge mechanisch nicht zu heilen ist. Es bedurfte eines harten Stückes Arbeit [22-26], dafür beginnt sich immerhin auch in Deutschland ganz allmählich die Einsicht durchzusetzen, dass allein die chemische Desinfektion die stagnierenden endodontischen Erfolgsquoten auf das Niveau heben kann, das man bei der Behandlung einer einfachen bakteriellen Infektionskrankheit in einem anatomisch überschaubaren Umfeld erwarten muss. So stellt Michael Hülsmann im August 2006 endlich öffentlich die längst überfällige Frage: „Tools & Toys, spielen statt spülen?“ [13].

### Fall von Kollege Achim R. Bofinger, 70794 Filderstadt



Zahn 12  
unmittelbar vor  
Revision im  
Juni 2003



Verlaufskontrolle  
nach prothetischer  
Versorgung im  
September 2004

Dessen ungeachtet beschränken sich die Bemühungen, Walkhoffs Forderungen an eine indikationsgerechte Behandlung vollständig zu erfüllen, nach wie vor auf die Kurzzeit-Desinfektion während der mechanischen Aufbereitung, die medikamentöse Einlage von Kalziumhydroxid und den möglichst bakteriedichten Verschluss. Aber weder die kontinuierliche Steigerung der Konzentration von 0,5 auf 5,5 % bei der Anwendung von Natriumhypochlorit als Spüllösung, noch die Steigerung der Konzentration von EDTA bei der Wechselspülung, noch die Erwärmung der Spüllösungen oder ihre Aktivierung mittels Ultraschall, noch die zeitliche Ausdehnung ihrer Anwendung auf eine halbe Stunde haben die Performance messbar verbessert [10].

Und auch die medikamentöse Zwischeninlage von Ca(OH)<sub>2</sub> vor dem definitiven Verschluss hält in keiner Weise, was man sich von ihr versprochen hat [10, 16, 35]. In der Folge wundert es nicht, dass man international seit einigen Jahren auf der Suche nach einem Desinfektionsmittel ist, das dieses offensichtliche Dilemma auflösen kann [7, 10, 11, 16, 35]. Zu allem Unglück konnte auch für keines der modernen, technisch immer aufwendigeren und raffinierteren Obturationsverfahren bisher der wissenschaftliche Nachweis der Ergebnisverbesserung geführt werden, wie Haapasalo et al. [10] in ihrer Übersichtsarbeit zum aktuellen Stand der Endodontie in 2005 feststellen.

**Den Eingeweihten wundert es mit Blick auf die Grundsätze der medizinischen Lehre bei der Behandlung septischer Zustände allerdings nicht, dass das Desinfektionsprotokoll nach dem sogenannten internationalen Goldstandard so wenig erfolgreich ist.**

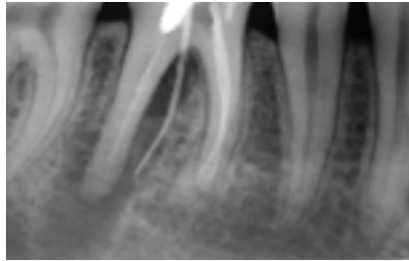
Dass Erreger, die eine bedeutende Rolle in therapieresistenten und/oder nach endodontischer Behandlung exazerbierenden Fällen spielen, resistent gegen Kalziumhydroxid sind, pfeifen die Spatzen inzwischen von den Dächern [9, 10, 16, 28, 35]. Dessen ungeachtet hält die DGZMK in ihrer von ihrer endodontischen Fachgesellschaft im Alleingang verabschiedeten neuesten Richtlinie zur Therapie der Endodontitis [15] auch noch in 2006 unbeirrt an ihrem Ca(OH)<sub>2</sub>-Dogma fest. Begründet wird die Behandlungsrichtlinie mit der Notwendigkeit, nur biologisch verträgliche und nicht zytotoxische Desinfektionsmittel zur Anwendung bringen zu dürfen. Übersehen wird dabei, dass sich die Begriffe „Desinfektion“ und „Biologische Verträglichkeit“ gegenseitig ausschließen, weil sie einen Widerspruch in sich selbst darstellen. Bei Bakterien handelt es sich nämlich um Zellen, die unverzichtbarer Teil unseres biologischen Systems sind. Wenn sie jedoch Erkrankungen auslösen, sind sie aus ärztlicher Sicht als Aggressoren einzustufen, die konsequent abgetötet werden müssen. Wenn die zu diesem Zweck angewandten Mittel allerdings bioverträglich und nicht zytotoxisch sind, dann handelt es sich per Definition nicht um Desinfektionsmittel. Diese können prima vista nämlich nicht zytotoxisch genug sein. Lediglich darüber, ob man sie als Medikament am Menschen anwenden darf, muss auf wissenschaftlich hohem Niveau diskutiert werden.

Darüber entscheiden Qualität und Umfang von Nebenwirkungen, deren Reversibilität, die Frage, ob mögliche Nebenwirkungen in einem akzeptablen Verhältnis zum Erreichen des Ziels der Anwendung stehen, und die Zulassung durch das Bundesamt für Arzneimittel (BfArM). Da Kalziumhydroxid jedoch einige endodontitisrelevante Bakterien abtötet, versteht es sich von selbst, dass es – genau wie Natriumhypochlorit – zytotoxisch ist [1].

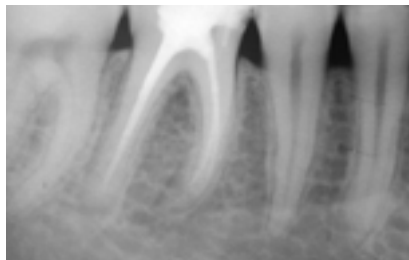**Das Problem von Ca(OH)<sub>2</sub> ist vielmehr offensichtlich ganz im Gegenteil, dass es mit Blick auf die unbefriedigenden Ergebnisse seiner Anwendung für bedeutende endodontitisrelevante Erreger nicht zytotoxisch genug ist.**

Schon Walkhoff wusste aufgrund seiner anatomischen Kenntnisse und klinischen Untersuchungen, dass beim Vorliegen einer vollständigen oder partiellen Gangrän, die von der akuten Pulpitis nicht klinisch, sondern allenfalls histologisch abgegrenzt werden kann, außerordentlich potente Desinfektionsmittel über einen langen Zeitraum zur Anwendung gebracht werden müssen, um ihnen die erforderliche Zeit zu geben, das sehr komplexe Hohlraumsystem vollständig zu penetrieren und ihre Arbeit zu leisten [34]. Natriumhypochlorit verfügt in der angewendeten Konzentration im Gegensatz zu EDTA ohne jeden Zweifel über die erforderliche Potenz. Leider ist es zur unabdingbaren Langzeitdesinfektion völlig ungeeignet, da es genau wie EDTA gesundes Dentin auflöst [2, 10, 31]. Weil NaOCl stark ätzend ist, auch lebendes Gewebe auflöst und erhebliche, teilweise irreversible, im Einzelfall sogar lebensbedrohliche Zwischenfälle verursachen kann [14], darf es nicht über den Apex hinaus gelangen, ist in der Folge vom Bundesamt für Arzneimittel mit einer Kontraindikation bei offenem Foramen apicale belegt [19, 30] und damit zur Desinfektion des infizierten Granuloms nicht zugelassen. Diese Anwendungseinschränkung schließt die Schaffung eines ausreichenden Zugangs zum periapikalen Knocheninfekt über die Zahnwurzel explizit aus. Tatsächlich ist die ungehinderte Penetration des periapikalen Bereiches durch das Desinfektionsmittel jedoch eine *conditio sine qua non*, da es genau dort wirksam werden muss, um auch im Falle einer unzureichenden individuellen Immunantwort [20] des Patienten die Dekontamination und damit die knochendichte Ausheilung der apikalen Aufhellung sicherzustellen.

## Fall von Dr. Michael Menges, 73084 Salach



Darstellung der Fistel an Zahn 46 unmittelbar vor Revision im Januar 2004



Verlaufskontrolle mit röntgenologisch vollständig knochendichtere Ausheilung im Januar 2005

**Wie muss also ein endodontisches Behandlungsprotokoll aussehen, das sowohl dem Allgemeinzahnarzt als auch dem Spezialisten die eingeforderte Kontrolle über die bakterielle endodontische Infektionskrankheit ermöglicht und die indikationsgerechte Behandlung mit voraussagbarem Erfolg auch in schwierigen Fällen sichert?**

Ich würde Otto Walkhoff nicht einen genialen Zahnarzt nennen, wenn er neben der Beschreibung von Ätiologie, Pathogenese und indikationsgerechter Therapie der Endodontitis nicht auch das Desinfektionsmittel erfunden hätte, das auf der einen Seite potent genug ist, die Forderung nach möglichst vollständiger Dekontamination aller infizierten Bereiche zu erfüllen, dabei nebenwirkungsarm genug ist, um in allen infizierten Bereichen gefahrlos zur Anwendung gebracht werden zu können und darüber hinaus auch in der Lage ist, überall dorthin vordringen zu können, wo sich Bakterien potentiell aufhalten, verstecken und vermehren können. Es handelt sich hierbei um die Original ChKM-Lösung nach Professor Walkhoff (Fa. Haupt-Dental, Würzburg), die als einziges Desinfektionsmittel vom Bundesamt für Arzneimittel nicht nur eine Zulassung zur Anwendung im Zahn, sondern auch zur Desinfektion des apikalen Granuloms erhalten hat.



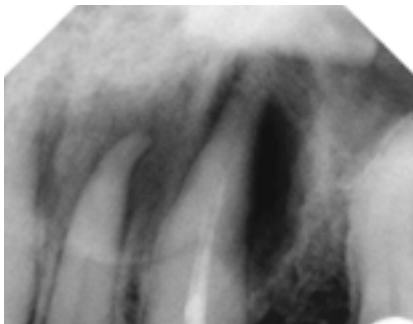
ChKM, Fa. Haupt-Dental Würzburg

Unter Beachtung der sich aus Ätiologie, Pathogenese und Anatomie zwingend ergebenden Indikationsstellung habe ich in meiner allgemeinzahnärztlichen Praxis ein ebenso einfaches, wie voraussagbar erfolgreiches Protokoll entwickelt, das die offenkundige Problematik der schlechten Langzeitergebnisse selbst in ausgesprochen schwierigen Fällen heilen kann. Es erfüllt nicht nur vollständig Walkhoffs einleuchtende Thesen, sondern auch die sich aus der neueren wissenschaftlichen Literatur ergebenden Forderungen. Es besteht aus mehreren konsequent auf den Ausgangsbefund abgestimmten Behandlungsschritten, deren jeweiliger Erfolg am Patienten klinisch überprüft werden kann. Im Wesentlichen beruht es auf der genauso sorgfältigen wie geduldigen Anwendung des von Walkhoff in die Zahnheilkunde eingeführten kampferisierten Parachlorphenols im Anschluss an die ordentliche mechanische Aufbereitung.

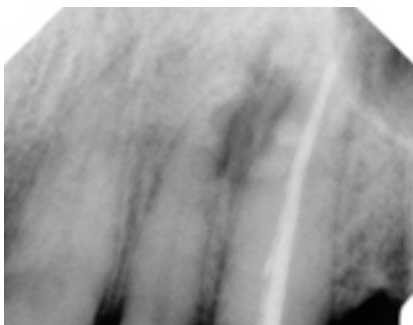
Das wirksamste bei der Anwendung am Menschen beherrschbare Mittel unter den Desinfektions-Ausgangsstoffen ist Parachlorphenol. Sein Nachteil ist, dass es genau wie Natriumhypochlorit stark ätzend ist. Durch Zugabe des Desinfektionsmittels Kampfer als Lösungsmittel **bis zur Sättigungsgrenze** entsteht in einem besonderen technischen Verfahren eine bei Zimmertemperatur stabile Lösung, in der die Ätzwirkung des Parachlorphenols vollständig aufgehoben ist, ohne dass es seine Bakterizidität einbüßt. Das schwer wasserlösliche Menthol wirkt zusätzlich desinfizierend und hat eine anästhesierende und adstringierende Wirkung. Entscheidend ist, dass weder Alkohol noch andere Lösungsmittel zugegeben werden, weil diese die Lösung flüchtig machen und die Gewebeerträglichkeit aufheben. Wesentlich ist also die Rezeptur in Zusammensetzung und Verhältnis. In der Walkhoffschen ▶▶

Originallösung sind die einzelnen Komponenten nicht chemisch, sondern lediglich physikalisch miteinander verbunden (Eutektikum). Diese sehr lockere Chlorphenol-Kampfer-Menthol-Verbindung wird bereits durch Zutritt einer äußerst geringen Menge Sekrets aufgebrochen, wobei es einerseits zu einer Abscheidung von Kampfer und Menthol und andererseits zur Bildung einer lediglich 1,3%igen Carbollösung von nicht ätzender, aber nach wie vor bakterizider, konstant bleibender Konzentration in einem Fließgleichgewicht kommt. Unabhängig von der Menge des zutretenden Sekrets stellt sich immer die gleiche Konzentration ein. Es kann daher im Gegensatz zu konzentriertem NaOCl nicht zur Nekrose von gesundem Gewebe kommen, da die Konzentration in jedem Falle zu gering ist. Kampfer und Menthol scheiden sich in außerordentlich feiner kristalliner Verteilung in allen Hohlräumen ab und bilden ein Langzeit-Depot mit klinischer Bedeutung [34]. Darüber hinaus ist ChKM ausgesprochen kriechfähig. Befüllt man einen Wurzelkanal, so ist es innerhalb von 24 Stunden auf der Wurzeloberfläche nachweisbar [5]. Es ist also in der Lage, die Tubuli zu penetrieren, den Periapex zu erreichen und in der Folge **alle** bakteriell infizierten Bereiche zu desinfizieren.

### Fall von Kollege Dirk M. Otto, 72160 Horb



Unmittelbar vor Revision im September 2002



Verlaufskontrolle im Mai 2004

Natürlich kann man viel (billiges) Chlorphenol und wenig (teuren) Kampfer in irgendeinem Verhältnis zusammenschütten und mit Alkohol als Lösungsmittel auffüllen. In jedem Falle erhält man eine Chlorphenol-Kampfer-Lösung. Fügt man noch Menthol hinzu, entsteht sogar ChKM. Allein der Apotheker um die Ecke weiß, dass man durch einfaches Vermischen in keinem Falle die Original-ChKM-Lösung nach Prof. Walkhoff herstellen kann. Deren Besonderheit ist es nämlich, eine **mit Kampfer vollständig gesättigte** Chlorphenol-Menthol-Lösung zu sein, die kein weiteres Lösungsmittel erhält, insbesondere keinen Alkohol. Liest man die alten Originalartikel [3, 5, 18], die immer wieder zitiert werden, um die Original-ChKM-Lösung nach Walkhoff in die obsoleete Ecke zu stellen, wird deutlich, dass jeweils nur ungesättigte Chlorphenol-Kampfer-Lösungen untersucht wurden (camphorated parachlorphenol), wobei - wissenschaftlich unbefriedigend - das verwendete Lösungsmittel in der Mehrzahl der Studien nicht einmal angegeben ist. Nicht von ungefähr erhielt die Billigversion der Fa. Speiko in 2005 im Nachzulassungsverfahren vom Bundesamt für Arzneimittel im Jahr 2005 keine Zulassung als Medikament, während sie der Original-ChKM-Lösung nach Prof. Walkhoff ohne Einschränkung erteilt wurde.

**Während Berichte über irreversible Nebenwirkungen von NaOCl genau so zahlreich wie unübersehbar sind [14], findet sich in der Weltliteratur nicht ein einziger über ChKM.**

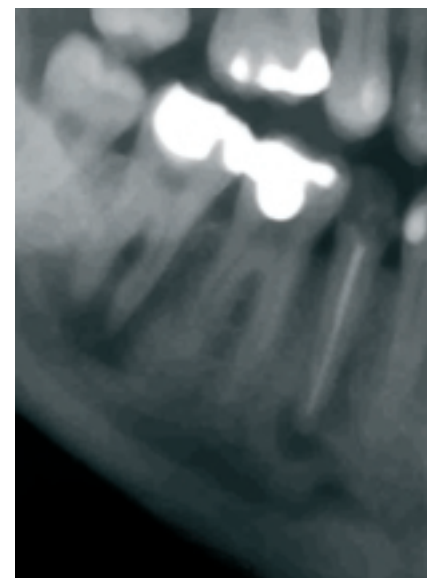Die Original-Lösung nach Walkhoff ist weder eiweissfällend, noch terratogen oder karzinogen [27, 32, 34]. Das einzige Argument, das man gegen die Anwendung der Walkhoffschen Lösung vorbringen kann, ist, dass sie nicht gerade gut riecht und schmeckt. Das gilt aber umso mehr für NaOCl in der verwendeten hohen Konzentration. Schlechter Geruch und Geschmack können ärztlicherseits vor dem Hintergrund der therapeutischen Potenz eines Arzneimittels bei Abwesenheit von Nebenwirkungen jedoch in keinem Falle als Argumente akzeptiert werden, es den Patienten vorzuenthalten.

**Wenn wir uns an die schwierige Einführung der Implantologie an der Hochschule erinnern, so ist der Vorteil von uns Allgemeinzahnärzten insbesondere der, dass wir auf Vorhaltungen, unsere in der Praxis entwickelten erfolgreichen Protokolle seien im wissen-**

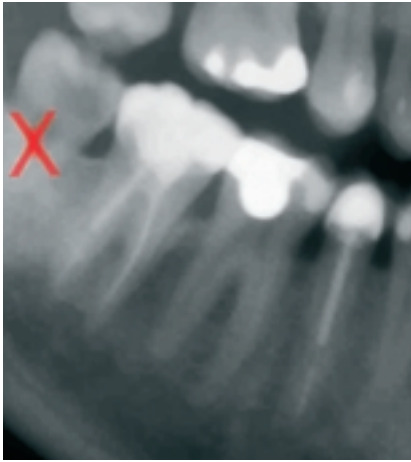
**schaftlichen Sinne nicht evidenzbasiert, sondern obsolet und deshalb abzulehnen, sehr gelassen „Don't tell me, show me!“ antworten können.**

Im Rahmen einer Dissertation wurde von Frau Dr. Bettina Speich in 2003 [29] eine retrospektive Studie über Art und Verlauf der Versorgung der endodontisch behandelten Zähne unserer Gemeinschaftspraxis durchgeführt. Von den ca. 3500 Zähnen, bei denen bis zum Beginn der Studie Wurzelfüllungen gelegt worden waren, wurden 728 Zähne (ca. 20 %) nachuntersucht, bei denen eine röntgenologische Kontrollaufnahme vorlag, die mindestens 2 Jahre alt war. Die Patientenauswahl war nicht randomisiert. Die Fälle stammten aus der laufenden Kartei und wurden zufällig (im Sinne des allgemeinen Sprachgebrauchs: wahllos) ausgewählt. Die Patienten, also auch solche, bei denen wir von spektakulären Erfolgen wussten, wurden nicht eigens einbestellt. Der durchschnittliche Beobachtungszeitraum betrug 5,9 Jahre (2,1 bis 15,3 Jahre). 57,7 % (420) der Zähne wiesen bei Behandlungsbeginn eine röntgenologisch diagnostizierbare apikale Aufhellung auf, was auf unsere weite Indikationsstellung zum Zahnerhalt hinweist. Ausgeschlossen von der Untersuchung waren lediglich wenige Patienten mit bekannter therapieresistenter Parodontitis und schweren Allgemeinerkrankungen.

### Fall von Kollege Johann Zenger, 84307 Eggenfelden



Unmittelbar nach WF an 45 und vor WK an 47 im Mai 2003



Verlaufskontrolle im Mai 2006

Trotz des initial hohen Prozentsatzes an röntgenologischen Beherdungen standen 94,5 % aller endodontisch versorgten Zähne nach diesem Zeitraum ohne klinische Symptomatik in voller Funktion. Die Mehrzahl der verlorenen Zähne musste wegen Stiftkomplifikationen (Wurzelfrakturen, Perforationen) entfernt werden. Dazu ist anzumerken, dass wir anfangs der Auffassung waren, dass immer der größtmögliche Stift zu verwenden sei. Nachdem wir unseren Irrtum aufgrund von Misserfolgen bemerkt hatten, wurde das Stiftprotokoll im Untersuchungszeitraum verändert. Auf den rein endodontischen Misserfolg bezogen, ergab sich eine Erhaltungssquote von 98,4 %, da nur 11 der 728 Zähne wegen Komplikationen extrahiert werden mussten, die auf einen Misserfolg der eigentlichen Wurzelkanalbehandlung zurückzuführen waren. Die Notwendigkeit einer Wurzelspitzenresektion wegen eines endodontischen Misserfolgs ergab sich in vier Fällen (0,5 %). Als Sealer wurde in allen Fällen Endomethasone N (Fa. Septodont®) in der Einstiftmethode verwendet. Es handelt sich um eine formaldehydfreie Wurzelfüllpaste auf Zinkoxid-Eugenolbasis, die Dijodothymol als potentes Langzeit-Desinfektionsmittel enthält. Es ist in der Lage, die geringe, nicht zu vermeidende Restfeuchtigkeit aufzunehmen und wird nach Überpressen kleiner Mengen außerhalb des Wurzelkanals unter röntgenologisch knochendichter Ausheilung langsam resorbiert. Daher ist Endomethasone N in unseren Augen der ideale Sealer für unser Protokoll, bei dessen nunmehr 20jähriger Anwendung wir nicht eine einzige Nebenwirkung beobachtet haben. Wir sind uns natürlich bewusst, dass es sich bei dieser Dissertation nicht um die von der deutschen zahnärztlichen Wissenschaft in Reaktion auf unsere Veröffentli-

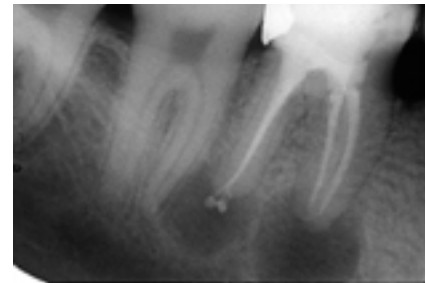chungen eingeforderte prospektive und randomisierte Studie handelt. Wer könnte das von einer Dissertation oder überhaupt von einer von einer deutschen Hochschule vorgelegten wissenschaftlich-klinischen Untersuchung zur Endodontie behaupten? Wir wurden beispielsweise aufgefordert, ein nach strengen wissenschaftlichen Kriterien ausgesuchtes, randomisiertes Patientenkollektiv prospektiv nur mit Ca(OH)<sub>2</sub> und ein zweites zusätzlich mit ChKM nach Walkhoff zu behandeln. Als diejenigen, die bereits wissen, dass ChKM unvergleichlich potenter desinfiziert als Kalziumhydroxid, würden wir in ein nicht aufzulösendes ethisches Dilemma bei der Patientenauswahl geraten. Da von uns Praktikern nicht mehr als die kontinuierliche Evaluation unserer endodontischen Fälle verlangt werden kann, fordern wir eine solche Studie unter penibler Anwendung unseres Protokolls vielmehr von der Hochschule ein, die im Gegensatz zu uns ganz offensichtlich noch auf der Suche ist.

Einem Vergleich mit der von Hülsmann in 2001 vorgelegten retrospektiven, nicht randomisierten Studie, die zeigte, dass 50 % der in der Allgemeinpraxis endodontisch behandelten Zähne nach fünf Jahren nicht mehr im Munde des Patienten waren [12], hält unsere Untersuchung allemal stand. Weil wir uns der Evidenz-Problematik bewusst sind, haben wir einen sehr viel praktischeren Weg zur Verdeutlichung der Qualität unseres Behandlungsprotokolls gewählt und weit über 100 aussagekräftige Fallbeispiele im Internet veröffentlicht ([www.tar-zahn.de](http://www.tar-zahn.de)). Damit gehen wir der Wissenschaft beispielhaft voran und zeigen auf, dass das größte Fragezeichen hinter jeder publizierten endodontischen Erhaltungssquote die Indikationsstellung des jeweiligen Behandlers zum Zahnerhalt ist, die aus keiner Statistik herauszulesen ist. Derjenige, der die engste Indikation zum Zahnerhalt stellt, in diesem Sinne also am schnellsten mit der Zange ist („intelligent case selection“), veröffentlicht möglicherweise die besten Ergebnisse. Anhand der veröffentlichten Fälle kann jeder Allgemeinzahnarzt genau wie jeder Wissenschaftler und Spezialist unsere Indikationsstellung zum Zahnerhalt mit eigenen Augen beurteilen und mit der eigenen vergleichen.

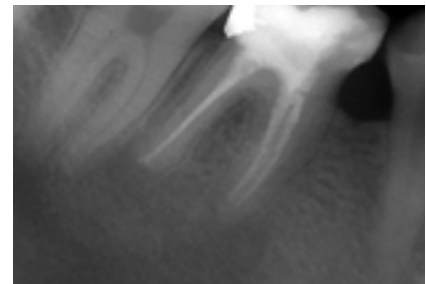Sie wundern sich vielleicht, dass wir an dieser Stelle keine eigenen Fälle veröffentlichen. Wir haben bei allen uns zugänglichen Gelegenheiten schon so viele gezeigt, dass wir dachten, es sei einmal an der Zeit, Fälle von Allgemeinzahnärzten zu publizieren, die das von uns vorgeschla-

gene Protokoll erfolgreich anwenden. Diese Kollegen räumen freimütig ein, dass sie vergleichbare Fälle früher extrahiert oder zumindest primär resiziert haben. Und sie berichten erfreut darüber, dass ihnen die Endodontie aufgrund des voraussagbaren Erfolgs jetzt deutlich mehr Spaß macht.

### Fall von Dr. Adolf Gross, 71034 Böblingen



Unmittelbar nach WF im Januar 2005



Verlaufskontrolle im Dezember 2005.  
Der überpresste Sealer ist außerhalb des  
Wurzelkanals unter röntgenologisch knochendichter  
Ausheilung vollständig resorbiert

**In der Geschichte der Endodontie gab es zahllose Versuche, notwendige Behandlungsschritte auszulassen, um die Therapie abzukürzen. Alle sind gescheitert.**

Extreme Positionen wurden von denjenigen eingenommen, die glaubten, lediglich gründlich desinfizieren zu müssen, wie auch von denen, die die mechanische Aufbereitung zum Maß aller Dinge erhoben haben. Wir führen unsere Behandlungserfolge darauf zurück, dass wir beide Positionen integrieren, indem wir sowohl ordentlich aufbereiten und bei Beherdungen Zugang zum apikalen Infekt schaffen als auch anschließend genauso sorgfältig wie geduldig mit einem Mittel desinfizieren, das bei Abwesenheit von Nebenwirkungen alle Forderungen erfüllt, die man an ein Desinfektionsmittel stellen ►►

muss, das in diesem mechanisch in weiten Bereichen unzugänglichen anatomischen Umfeld zur Anwendung gebracht wird, das aber geradezu ideale Bedingungen bietet, potente Desinfektionsmittel über einen langen Zeitraum gefahrlos wirken zu lassen.

Der zahnmedizinischen Wissenschaft und den endodontologischen Fachgesellschaften rufen wir zu: Forschen statt vorschreiben! Erfinden Sie ein noch potenteres Desinfektionsmittel mit vergleichbar vernachlässigbaren Nebenwirkungen. Wenn es nicht anders geht, gerne auch eines, das noch schlechter riecht und schmeckt. Wir werden es unverzüglich anwenden. Hören Sie jedoch um des Himmels und der Zähne unserer Patienten Willen auf, uns die Anwendung von für Patienten außerhalb des Hohlraumsystems risikobehaftetem, zur unverzichtbaren Langzeitdesinfektion ungeeignetem hochprozentigen NaOCl und das gegen wesentliche Bakterien unwirksame Ca(OH)<sub>2</sub> zur der Behandlung der Endodontitis und ihrer Komplikationen dogmatisch vorzuschreiben.

David Figdor [7] errechnet allein für die USA volkswirtschaftliche Schäden in der Höhe von „billions of dollars“. Man darf schließlich nicht übersehen, dass durch Brücken, Prothesen und Implantate Zähne ersetzt werden, von denen die weit überwiegende Mehrzahl vor ihrer Extraktion eine nicht oder nicht erfolgreich behandelte Endodontitis durchgemacht hat, von den in den Folgejahren immer wieder notwendigen Neuversorgungen und Erweiterungen ganz abgesehen. Nicht übersehen darf man außerdem, dass die wesentlichen Chancen für eine wirtschaftlich erfolgreiche Praxis in

## Vita



Dr. Dr. Rüdiger Osswald

Nach seinem Medizinstudium in Paris, Bochum und Münster mit Approbation 1976 absolvierte Rüdiger Osswald zunächst eine Ausbildung zum praktischen Arzt in den Fachbereichen Chirurgie, Innere und Gynäkologie. Nach zahlreichen Praxisvertretungen wandte er sich vorübergehend von der Medizin ab und war als selbständiger Kaufmann erfolgreich in München tätig. 1982 begann er dort sein Zahnmedizinstudium und ließ sich 1987 in eigener Praxis in Schwabing nieder, die er zusammen mit Dr. Tim Adam (1993) und Dr. Bettina Speich (2001) zu einer vertragszahnärztlichen Gemeinschaftspraxis für Zahnheilkunde entwickelte. Rüdiger Osswald hat die jeweils aktuellen Entwicklungen in der Zahnheilkunde in zahlreichen Veröffentlichungen und Vorträgen genauso kompetent wie kritisch begleitet. Bekannt wurde er insbesondere durch sein Engagement in der zahnheilkundlichen Fortbildung für Allgemein Zahnärzte im Internet. Seine Homepage zählt mittlerweile zu den frequentiertesten zahnärztlichen Fortbildungsseiten. Sein besonderes Interesse gilt von jeher der Umsetzung wissenschaftlicher Erkenntnisse in einfache, erfolgreich praktikierbare Zahnheilkunde in der zahnärztlichen Allgemeinpraxis. Seit 2005 ist er Geschäftsführer des „Berufsverbandes der Allgemein Zahnärzte in Deutschland e.V.“ ([www.bvaz.net](http://www.bvaz.net)).

der Patientenbindung über die voraussagbar erfolgreiche Zahnerhaltung liegen. Die neue Festzuschussregelung bevorteilt darüber hinaus eindeutig die feststehende prothetische Versorgung, die in schwierigen Fällen häufig erst durch eine voraussagbar erfolgreiche Endodontie ermöglicht wird. Nicht voraussagbar erfolgreiche Endodontie führt hingegen zum Pfeilverlust, zur prothetischen Katastrophe und zu herausnehmbarem Zahnersatz. Vor dem Hintergrund der aktuellen wissenschaftlichen Studien und des seit 100 Jahren verfügbaren Wissens ist die nach wie vor überwiegend mechanische Orientierung in der Endodontie als überholt zu bewerten. Mit unserem hier nur ansatzweise beschriebenen medizinischen Protokoll geben wir dem Allgemein Zahnarzt ein ein-

faches und voraussagbar erfolgreiches Verfahren an die Hand, das helfen kann, die eigene Indikationsstellung zum konservativen Zahnerhalt zu erweitern und den endodontischen Misserfolg und die Notwendigkeit chirurgischer Interventionen zu vermeiden. Weitergehende Informationen zu unserem Protokoll erhalten Sie auf unserer Homepage ([www.tarzahn.de](http://www.tarzahn.de)) und auf meinen von der „Akademie für Praxisnahe Zahnheilkunde“ (APZ) organisierten Kursen ([www.apzonline.net](http://www.apzonline.net)).

*Dr. med. Dr. med. dent. Rüdiger Osswald,  
Fritz-Hommel-Weg 4, 80805 München  
[ruediger.osswald@t-online.de](mailto:ruediger.osswald@t-online.de),  
[www.tarzahn.de](http://www.tarzahn.de)*

*Die Literaturliste kann bei der NZB-Redaktion angefordert werden*

## Die Realität der Wurzelkanalaufbereitung

Eine Umfrage der Universität Mainz bildet die Realität der Wurzelkanalpräparations-techniken in Deutschland ab. Entgegen der umstrittenen Leitlinie der DGZMK wird Kofferdam wenig genutzt. Ledermix und CHKM werden auch weiterhin mehrheitlich eingesetzt. Maschinelle rotierende Wurzelkanalpräparationssysteme werden bereits zu einem relativ hohen Prozentsatz in den Praxen eingesetzt.

Ein speziell ausgearbeiteter Fragebogen wurde an 2182 Zahnarztpraxen in Deutschland verschickt. Die Auswertung erfolgte

rein deskriptiv nach absoluten und relativen Häufigkeiten. Bei der Fragebogenaktion (Rücklauf: 21,3 Prozent) gaben 42,9 Prozent der Zahnärzte an, Kofferdam gelegentlich zu verwenden. 19,2 Prozent verwendeten es stets. 37,9 Prozent nutzen Kofferdam nie. Als temporäre Einlagefüllung (relative Häufigkeiten) verwenden 78,8 Prozent der Zahnärzte kalziumhydroxidhaltige Präparate, 59,4 Prozent gebrauchen Ledermix und 20,6 Prozent verwenden Chlorphenol-Kampfer-Menthol (CHKM). Konventionelle Röntgenverfahren werden in 75,2

Prozent der Fälle, digitale Aufnahmetechniken in 11,6 Prozent genutzt. 41,6 Prozent der Zahnärzte nutzen die elektronische Wurzelkanallängenbestimmung. Rotierende Wurzelkanalpräparationssysteme werden mit 54,2 Prozent am häufigsten verwendet. Bei den mechanischen Systemen wurde Giromatic® (1/4-Umdrehungen) mit 66,7 Prozent angegeben, bei den Schall-/Ultraschallsystemen das EMS Piezomaster® mit 58,9 Prozent.

*Quelle: [www.dent-on.de](http://www.dent-on.de), 31.7.2006*